Anatomía de la faringe

D Dehesdin
O Choussy

Resumen. – La faringe es un conducto musculomembranoso que se extiende desde la base del cráneo por arriba hasta la sexta vértebra cervical por abajo. Este órgano fundamental es único, común a las vías respiratorias superiores y a la parte inicial del aparato digestivo.
La contractilidad de su estructura muscular desempeña un gran papel durante la deglución ya que propulsa el bolo alimenticio al mismo tiempo que asegura la protección de las vías aéreas nasales y laríngea. Contribuye también a la aireación del oído medio y, por último, interviene en la fonación.
Esta cavidad, continuamente abierta, sigue teniendo no obstante un acceso difícil, salvo la porción media que puede observarse directamente de forma clínica durante la abertura bucal. La endoscopia y el diagnóstico por imágenes permiten una exploración completa y precisa de las partes superiores, profundas, encajadas bajo la base del cráneo y de la porción inferior, retrolaríngea, así como de sus relaciones con las estructuras óseas o las partes blandas adyacentes.

© 2000, Editions Scientifiques et Médicales Elsevier SAS, París. Todos los derechos reservados.

Organogénesis

La faringe es la parte craneal del intestino primitivo y el aparato branquial desempeña un gran papel en su desarrollo.

La faringe deriva del intestino anterior rodeado de arcos esqueléticos que constituyen el esplacnocráneo. Su origen es doble, epiblástico por el estomodeo y endoblástico por el intestino primitivo inicialmente separados por la membrana faríngea que se reabsorbe al vigésimosexto día de vida intrauterina.

La unión estomodeo-intestino cefálico se sitúa a la altura de la V lingual.

Del techo del estomodeo deriva el primordio de la antehipófisis; el pedículo se reabsorbe tras la migración de este primordio hipofisario; no obstante puede persistir en forma de vestigio, la hipófisis faríngea, situada en el fórnix o bóveda de la faringe.

La evolución principal de la faringe está relacionada con el desarrollo de los arcos branquiales laterales, separados en superficie por profundos surcos o bolsas ectobranquiales en el embrión de 5 mm (32 días) a 10 mm (37 días) *(fig. 1).* En profundidad, el epitelio endoblástico del intestino primitivo se invagina entre los arcos esqueléticos para formar las bolsas endobranquiales a partir de las cuales se formará la faringe pero igualmente el primordio laringotraqueobronquial, el oído medio y estructuras glandulares tales como la tiroides y la paratiroides y, por último, estructuras específicas: amígdalas palatinas y timo.

Danièle Dehesdin : *Professeur des Universités.*
Olivier Choussy : *Interne des hôpitaux de Rouen.*
Service d'oto-rhino-laryngologie et chirurgie cervicofaciale (Pr J Andrieu-Guitrancourt), centre hospitalier universitaire Charles-Nicolle, 1, rue de Germont, 76000 Rouen.

ARCOS BRANQUIALES

Se constituyen durante la cuarta o quinta semana de vida embrionaria; son cinco, numerados como 1, 2, 3, 4 y 6 y de ellos derivan estructuras óseas y musculares.

Cada arco branquial está constituido por un eje mesenquimatoso; se caracteriza así por un componente muscular propio que será inervado de forma específica por el nervio que sigue al músculo en su migración *(fig. 2).*

El primer arco o arco mandibular, con destino bucofacial, va a contribuir a la formación de las coanas y del paladar definitivo hacia el término de la novena semana. Pero el espacio epifaríngeo en ese estadio es mucho más estrecho que en el adulto.

Hacia la décima semana, el crecimiento maxilomandibular lleva a un ensanchamiento del espacio faríngeo [23].

La asociación de los tres primeros arcos branquiales va a constituir la estructura musculoaponeurótica del paladar; la asociación del segundo, tercero y cuarto arco formará la base de la lengua; el cuarto y sexto arcos permitirán la formación del esqueleto laríngeo, los músculos constrictores de la faringe y la musculatura intrínseca de la laringe *(cuadro I).*

BOLSAS ECTOBRANQUIALES

El embrión de 5 semanas se caracteriza por cuatro bolsas ectobranquiales.

La primera bolsa origina el conducto auditivo externo.

Las demás desaparecerán, ocultas por el segundo arco branquial hipertrofiado. Van a formar el seno cervical, cavidad ectoblástica temporal que involuciona; su persistencia puede dar lugar a la formación de quistes y fístulas laterocervicales congénitos.

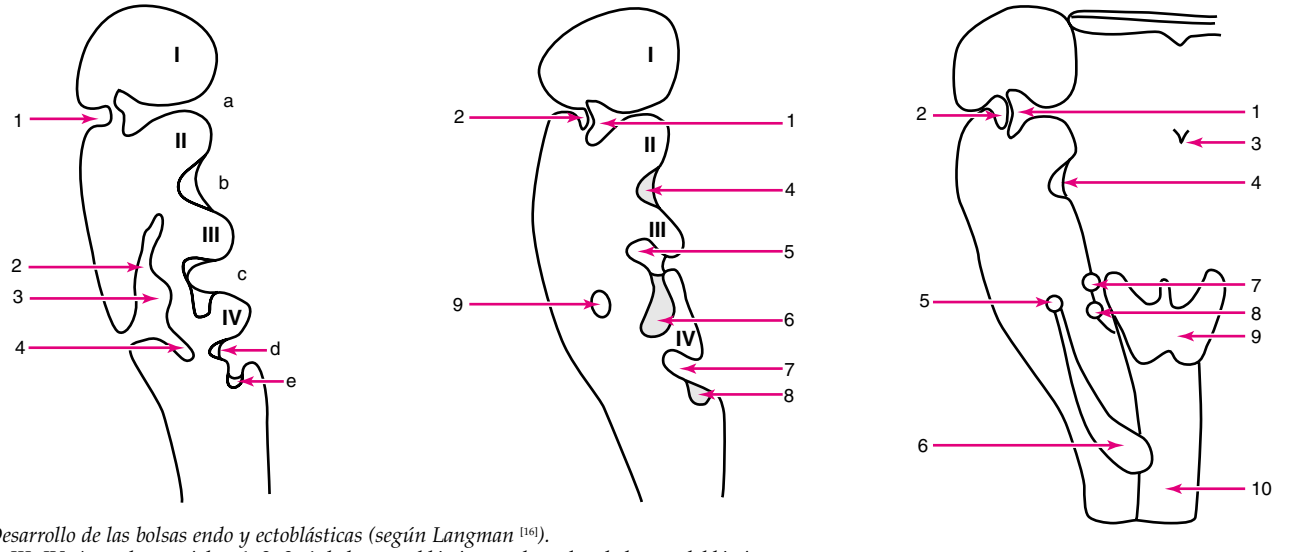

1 *Desarrollo de las bolsas endo y ectoblásticas (según Langman [16]).*
I, II, III, IV. Arcos branquiales; 1, 2, 3, 4. bolsas ectoblásticas; a, b, c, d, e. bolsas endoblásticas.
1 Cavidad timpánica primitiva; 2. conducto auditivo externo; 3. foramen caecum; 4. amígdala palatina; 5. paratiroides inferior; 6. timo; 7. paratiroides superior; 8. cuerpo ultimobranquial; 9. tiroides; 10. intestino cefálico.

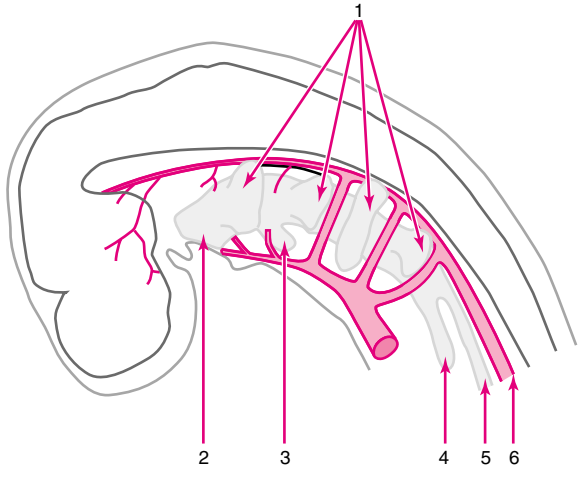

2 *Bolsas branquiales endoblásticas (según Langman [16]). 1. Bolsas endobranquiales; 2. estomodeo; 3. primordio tiroideo; 4. primordio laringotraqueal; 5. esófago; 6. aorta dorsal.*

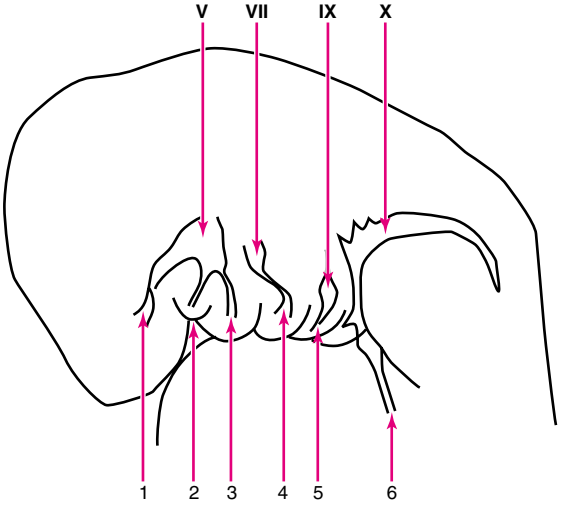

3 *Inervación de los arcos branquiales (según Langman [16]).*
1. Rama oftálmica del nervio trigémino; 2. rama maxilar del nervio trigémino; 3. rama mandibular del nervio trigémino; 4. nervio facial; 5. nervio glosofaríngeo; 6. nervio neumogástrico.

BOLSAS ENDOBRANQUIALES *(fig. 3)*

La primera constituye un divertículo o receso tubotimpánico que entra en contacto con el epitelio de la primera bolsa ectoblástica. Formará así la trompa auditiva.

La segunda sólo persiste en forma de proliferación epitelial que será colonizada por mesoblasto y formará la amígdala palatina, la fosita de Rosenmüller y la fosa subamigdalina.

De la tercera y cuarta bolsas nacerán formaciones glandulares: paratiroides, tiroides y timo. Contribuyen además a la constitución de los recesos piriformes.

La quinta bolsa, divertículo de la cuarta, origina el cuerpo ultimobranquial precursor de las células C del tiroides, secretoras de calcitonina.

Las paredes laterales y posteriores de la faringe derivan de la pared posterior del intestino cefálico primitivo.

El primordio laringotraqueal de origen endoblástico nace de la pared anterior del intestino primitivo en forma de una evaginación ventral, justo tras la última bolsa endobranquial.

Configuración general *(cf figs. 9 a 15)*

La faringe es un conducto musculomembranoso que se extiende verticalmente desde la base del cráneo hasta la sexta vértebra cervical por detrás, o el borde inferior del cricoides por delante, donde continúa por el esófago.

En forma de canal medio, simétrico, se amolda a la curvatura del raquis cervical sobre el cual se apoya a lo alto. Los relieves de la cara anterior de los cuerpos vertebrales son palpables, incluso visibles, principalmente a nivel de C6. Este canal se abre por delante e incluye siete orificios que la dividen en tres niveles:

— nivel nasal: abertura de las fosas nasales por las coanas y, lateralmente, por las trompas auditivas: es la nasofaringe;

— nivel bucal u orofaringe que comunica con la cavidad bucal por el istmo de las fauces;

— nivel inferior o hipofaringe o laringofaringe.

Cuadro I. – Según Langman [16].

Arco	Esqueleto	Músculos	Nervio
I Mandibular	Huesecillos del oído medio Yunque Martillo Ligamento del martillo Ligamento esfenomandibular Apófisis mandibular	Masticadores: temporal masetero pterigoideos Milohioideo Vientre anterior del digástrico Periestafilino externo Músculo del martillo	V3
II Hioideo	Huesecillo del oído medio: estribo Apófisis estiloides Ligamento estilohioideo Asta menor y parte superior del cuerpo del hueso hioides	Músculos de la cara Vientre posterior del digástrico Músculos del estribo Músculo estilohioideo	VII
III	Asta mayor y parte caudal del cuerpo del hueso hioides	Músculo estilofaríngeo	IX
IV-VI	Cartílagos laríngeos	Músculo periestafilino Músculo cricotiroideo Músculo constrictor de la faringe Músculo intrínseco de la laringe	X Nervio laríngeo superior 4º arco Nervio recurrente 6º arco

Se termina por debajo a nivel de la boca del esófago.

Su altura total es de 14 a 15 cm en reposo; durante la deglución su extremo inferior se eleva aproximadamente 3 cm, acompañado del bloque laringotraqueal y del cuerpo del tiroides. Según Poirier, esta elevación durante la deglución puede acarrear una disminución de la altura de 7 cm.

El diámetro de la faringe en promedio es de 4 a 5 cm en sentido transversal y de 2 a 3 cm en sentido anteroposterior.

Este diámetro no es regular y disminuye de arriba abajo; es de 2 cm en la unión faringoesofágica.

Así, a nivel nasofaríngeo, este conducto es ancho (6 cm) pero poco profundo (2 cm); la orofaringe es más o menos cilíndrica, con un diámetro de 4 cm en promedio; la hipofaringe es la zona más estrecha: 2 cm de ancho, 1 cm de profundidad.

Por último, existen variaciones fisiológicas del tamaño en reposo, en particular a nivel de la nasofaringe: variaciones durante el sueño, según la posición de la lengua, debidas a los movimientos del velo del paladar (Pruzanski y Groth [13]).

Las variaciones se relacionan con la edad y el sexo:

— en el recién nacido, como el ángulo entre la base del cráneo y la columna cervical es muy abierto y el desarrollo del macizo facial es incompleto, el velo está más alto, a nivel del atlas, y la rinofaringe está casi en el eje de la orofaringe, mientras que en el adulto éstas forman un ángulo abierto abajo y adelante;

— la nasofaringe aumenta con la edad, principalmente entre los 9 y los 13 años; el volumen es mayor en los varones pero la diferencia no es significativa hasta aproximadamente 13 años [13].

Estructura de la faringe

GENERALIDADES

El canal faríngeo, vertical, cóncavo por delante, está anclado bajo la base del cráneo, estructura ósea fija.

La inserción del borde superior se encuentra en la cara exocraneal de la base del cráneo, de una espina del esfenoides a otra pasando por el tubérculo faríngeo y la cara inferior basilar del occipital siguiendo una curva cóncava por delante. Lateralmente, la inserción pasa por delante del conducto carotídeo y alcanza el canal óseo de la trompa auditiva y luego es oblicua hacia delante y adentro sobre el borde posterior de la lámina medial de la apófisis pterigoides.

Los bordes laterales se insertan en el esqueleto facial y posteriormente en el laríngeo; de arriba abajo: apófisis pterigoides, rafe pterigomandibular, línea milohioidea de la mandíbula, astas del hueso hioides, cartílago cricoides y borde posterior de las alas tiroideas de la laringe.

La cara posterior está por delante del raquis cervical recubierto por los músculos largo del cuello y largo de la cabeza de la que está separada por un espacio celular laxo que constituye el espacio retrofaríngeo.

MÚSCULOS

Las paredes laterales de la faringe están formadas por tres músculos, los constrictores superior, inferior y medio, con fibras más o menos horizontales. Estos tres músculos se superponen parcialmente, el constrictor inferior es el más superficial, forman un abanico y se unen por detrás sobre la línea media entre sí y con sus homólogos contralaterales. Aseguran la propulsión del bolo alimenticio disminuyendo los diámetros anteroposterior y transversal de la faringe. En el seno de estos tres músculos se insinúa el músculo estilofaríngeo.

El canal así formado por estos cuatro músculos está recubierto por dos fascias, una externa, la fascia perifaríngea, otra intrafaríngea más resistente, la fascia faringobasilar. Estas fascias están recubiertas por mucosa de dos tipos: nasal a nivel de la rinofaringe y oral a nivel de las otras dos partes.

■ *Músculo constrictor superior de la faringe*

Constituye una lámina muscular fina, ancha y continua. Está formado por cuatro haces:

— el haz pterigofaríngeo, que se inserta en el borde posterior de la lámina medial de la apófisis pterigoides y en el gancho de la pterigoides;

— el haz orofaríngeo, que se inserta en el rafe pterigomandibular y se prolonga hacia delante por el músculo buccinador;

— el haz milofaríngeo, que se inserta en la extremidad posterior de la línea milohioidea del cuerpo de la mandíbula, por detrás del músculo milohioideo;

— el haz glosofaríngeo, que es una expansión muscular que se prolonga hasta el borde lateral de la lengua.

Todas estas fibras se dirigen dorsalmente para entrecruzarse con las fibras de los homónimos contralaterales sobre la línea media para formar un rafe mediano.

Las fibras superiores están a distancia de la base del cráneo y sólo se insertan en el tubérculo faríngeo, creando así un espacio entre la base del cráneo y el borde superior del haz pterigofaríngeo, espacio ocupado por la trompa auditiva y la fascia faringobasilar.

Las fibras inferiores forman con el músculo del velo del paladar el esfínter faringopalatino que cierra el istmo faringonasal u ostium intrafaríngeo durante la deglución.

Músculo constrictor medio de la faringe

Nace como dos haces, el haz queratofaríngeo que nace del asta mayor y el haz condrofaríngeo que nace del asta menor del hueso hioides.

Se abre en un ancho abanico cuyas fibras superiores recubren el constrictor superior subiendo hasta el atlas; las fibras inferiores descendentes van hasta el borde inferior del cartílago tiroides.

Músculo constrictor inferior de la faringe

Nace como dos haces, uno tirofaríngeo de dirección ascendente que se inserta en la cara externa del cartílago tiroides; otro cricofaríngeo casi horizontal que se inserta en la arcada fibrosa entre los cartílagos tiroides y cricoides y en el borde inferior del cartílago cricoides. Las fibras, procedentes del cartílago cricoides, pueden ser aisladas y corresponden al esfínter superior del esófago; se produce como resultado una dehiscencia de la pared, responsable de hernias mucosas que conducen a un divertículo faringoesofágico.

Músculo estilofaríngeo

Elemento más mediano del telón estiloideo, nace en la base de la apófisis estiloides del temporal. Se insinúa entre las fibras de los músculos constrictores superior y medio; su terminación en abanico es intrafaríngea, sobre la fascia faringobasilar bajo la amígdala palatina, sobre el borde lateral y la cara anterior del cartílago epiglótico, sobre el asta superior del cartílago tiroides y, por último, sobre el borde superior del cartílago cricoides.

Crea un relieve mucoso, el pliegue faringoepiglótico, al insertarse en la epiglotis. Es un músculo elevador de la laringe y de la boca del esófago de 3 cm en promedio durante la deglución.

FASCIAS

Fascia faringobasilar

Es una capa conjuntiva submucosa, fibrosa y resistente por arriba, fina y celular por abajo, que se prolonga por la submucosa de las fosas nasales, del velo del paladar, de la laringe y del esófago. Está en contacto directo con la amígdala palatina de la cual forma la cápsula

Fascia perifaríngea

Lámina conjuntiva que rodea los músculos faríngeos y emite dos expansiones:

— una posterior, denominada tabique sagital, que se une por detrás con la lámina prevertebral de la fascia cervical;

— otra lateral, denominada alerón de la faringe, que une la pared lateral de la faringe al músculo estilofaríngeo, parte más interna del telón estiloideo; esta fascia continúa hacia abajo por la vaina visceral del cuello que envuelve la tráquea, el tiroides y el esófago.

Por detrás, se une a la fascia del músculo largo de la cabeza.

Las dos fascias faríngeas se unen en su parte superior a nivel del borde superior del músculo constrictor superior de la faringe para formar la fascia salpingofaríngea que alcanza la cara inferior de la trompa auditiva, verdadero ligamento suspensorio de la faringe.

HIATO

El borde superior del constrictor superior de la faringe alcanza la base del cráneo sobre la línea media posterior a nivel del tubérculo faríngeo del occipital. Lateralmente, existe un hiato ocupado por la trompa auditiva.

Por el espacio situado entre el borde inferior del constrictor superior y el borde superior del constrictor medio pasa el músculo estilofaríngeo; dicho espacio corresponde al área de proyección de la amígdala.

Entre el borde inferior del constrictor medio y el borde superior del constrictor inferior existe una dehiscencia que corresponde a la proyección del receso piriforme.

Configuración interna

MUCOSA

La cavidad faríngea es irregular: presenta numerosos repliegues, recesos y aberturas.

La mucosa y la fascia faringobasilar, verdadera aponeurosis intrafaríngea, se amoldan a los diferentes relieves dibujados por las estructuras óseas, cartilaginosas y musculares.

La mucosa es:

— de tipo nasal, epitelio cilíndrico estratificado con cilios vibrátiles en la bóveda y las paredes laterales de la nasofaringe, el orificio de la trompa auditiva, la cara dorsal del velo del paladar así como a nivel del vestíbulo laríngeo;

— de tipo oral, epitelio escamoso estratificado no queratinizado idéntico al de la cavidad bucal y al del esófago en todo el resto de la cavidad faríngea: la úvula palatina, los arcos palatinos, la cara anterior del velo así como la pared posterior a lo alto.

Las glándulas mucosas se distribuyen por la mucosa de tipo nasal, especialmente en el receso faríngeo.

Las glándulas salivales accesorias se hallan en el tercio inferior del velo blando.

El tejido linfoide es muy rico, en forma de un infiltrado linfocitario difuso por una parte y de folículos linfoides encapsulados por otra. Estos últimos se aíslan en la mucosa o se agrupan en acúmulos que constituyen el anillo de Waldeyer.

NASOFARINGE

Porción puramente aérea de la faringe, la nasofaringe está en relación directa con las fosas nasales por delante, comunica con el oído medio por la trompa auditiva lateralmente y se abre sobre la orofaringe por abajo.

Situada por delante del raquis cervical y por debajo de la base del cráneo, tiene aproximadamente una forma hexagonal en el adulto; en el niño se reduce a una simple hendidura cuyo diámetro anterosuperior es netamente mayor que el diámetro vertical. La superficie de la nasofaringe es en promedio de 249,6 a 289,9 mm^2 [3]. Su crecimiento es paralelo al del macizo facial.

La parte nasal de la faringe presenta seis paredes.

Paredes superior y posterior

Forman un plano óseo continuo. La pared superior, también denominada bóveda o fórnix, está inclinada abajo y atrás, formando una curva armoniosa con la pared posterior que se vuelve vertical. Su unión está representada por una línea horizontal que pasa por el tubérculo faríngeo del occipital.

Pared superior

Su esqueleto óseo está representado por la parte posterior de la cara inferior del cuerpo del esfenoides y la parte basilar del occipital.

Se prolonga hacia delante a ambos lados del tabique nasal con la bóveda de las fosas nasales. Entre la pared superior y el tabique nasal se encuentra el pliegue salpingonasal, pliegue mucoso falciforme que se extiende a ambos lados del tabique nasal en el borde lateral de las coanas hasta el orificio tubárico.

Pared posterior

Sobre la línea media, está formada por la parte basilar del occipital, situada justo por detrás del tubérculo faríngeo, y por la membrana atloidooccipital ventral que se fusiona con las fascias faríngea y faringobasilar. Lateralmente, está formada por los músculos largos de la cabeza que forman dos relieves parietales y participa en la formación de los recesos faríngeos (o fosita de Rosenmüller).

La amígdala faríngea ocupa la mayor parte de la bóveda faríngea. Constituye el segmento dorsal del anillo de Waldeyer. Esta importante formación linfoidea se desarrolla en el grosor de la mucosa faríngea. Su aspecto clásico se alcanza a los 2 a 4 años, cuando adquiere su máximo desarrollo. Remite a partir de los 12 a 13 años, dejando la bóveda faríngea lisa o irregular si queda algún vestigio en el adulto.

Forma un grueso tapiz de 3 a 4 mm de grosor, de color rosado, con surcos. El surco medio es más marcado y su extremo posterior presenta el receso medio de la faringe, fosita media hacia la cual convergen los demás surcos. En el fondo del receso medio a veces existe una bolsa de 5 a 10 mm, la bolsa faríngea, debida a una adherencia entre la notocorda y la pared faríngea posterior durante el segundo mes de vida intrauterina.

El receso medio se modifica con la edad y adquiere el aspecto de una hendidura o un orificio abierto.

La bolsa faríngea puede persistir y dar lugar a la formación de quistes: quiste de Thornwald, cuya frecuencia real es difícil de establecer [17]. Debe distinguirse de la hipófisis faríngea, vestigio de la bolsa de Rathke, divertículo del estomodeo de origen epiblástico, que es más anterior y está situada en la pared superior de la nasofaringe, intramucosa, o en el periostio del hueso esfenoides.

Pequeño cordón de naturaleza glandular análoga a la de la adenohipófisis, según algunos autores es casi constante.

■ *Paredes laterales* (*fig. 4*)

Son musculoaponeuróticas, salvo su parte anterior que está formada por la lámina medial de la apófisis pterigoides.

Su parte inferior está formada por el músculo constrictor superior de la faringe cuyas fibras laterales se insertan en la parte inferior del borde posterior y el gancho (o hamulus) de la lámina medial de la apófisis pterigoides. Está tapizado por dentro por la fascia faringobasilar y por fuera por la fascia bucofaríngea que marca el límite externo de la nasofaringe. Ambas fascias son gruesas y se fusionan a este nivel.

Por encima del constrictor superior de la faringe, la estructura musculoaponeurótica está reforzada por una banda muscular constituida por el músculo elevador del velo del paladar, por dentro de la fascia bucofaríngea, y por el músculo tensor del velo del paladar, por fuera de la fascia bucofaríngea y, por consiguiente, extrafaríngeo.

Las paredes laterales están centradas por el ostium faríngeo de la trompa auditiva que está situado:

— 7 a 10 mm por detrás del cornete inferior sobre su línea de inserción;

— 15 a 20 mm por delante de la pared posterior de la rinofaringe;

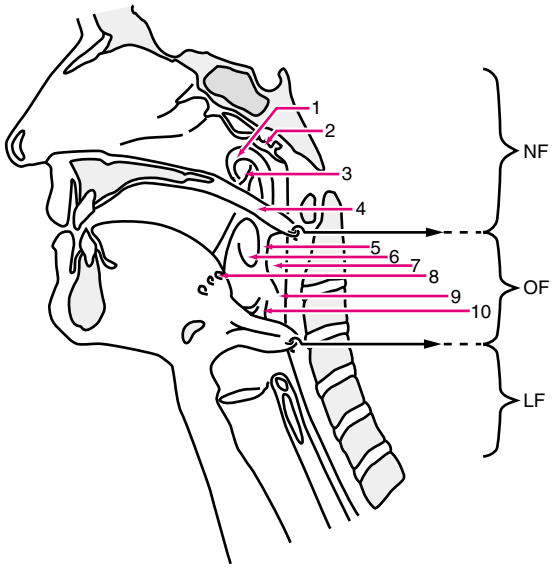

4 *Faringe: corte sagital (según Sobotta [20]).*
1. Torus tubárico; 2. amígdala faríngea; 3. ostium faríngeo de la trompa auditiva; 4. paladar blando; 5. arco faringopalatino; 6. amígdala palatina; 7. pliegue salpingofaríngeo; 8. foramen caecum; 9. Fascia faringobasilar; 10. pliegue faringoepiglótico; NF: nasofaringe; OF: orofaringe; LF: laringofaringe.

— 8 a 10 mm por encima del velo del paladar;

— 8 a 10 mm por debajo de la bóveda de la nasofaringe.

Forma una saliente en forma de pabellón, triangular de base inferior de 5 mm de ancho aproximadamente por 6 a 8 mm de alto, que se reduce en reposo a una simple hendidura.

Mira hacia abajo, adentro y adelante hacia las coanas.

Su labio anterior (menos saliente y más corto que el superior) que corresponde al borde posterior de la lámina medial de la apófisis pterigoides se prolonga hacia abajo y atrás por el pliegue salpingofaríngeo y por delante hacia el velo del paladar por el pliegue salpingopalatino, elevado por el ligamento salpingopalatino que une la trompa auditiva al velo del paladar; se prolonga por delante hacia las coanas a través del pliegue salpingonasal.

Su labio posterior es saliente, elevado por el torus tubárico (extremo medial del cartílago de la trompa auditiva); se prolonga por abajo por el torus del elevador del velo del paladar, pliegue oblicuo abajo, adelante y adentro, formado por el relieve del músculo elevador del velo del paladar, que separa dos surcos, uno posterior, el surco salpingofaríngeo y otro anterior, el surco salpingopalatino, que continúan hacia fuera sobre el piso tubárico.

La mucosa que rodea el ostium de la trompa contiene folículos linfoides, la amígdala tubárica.

El receso faríngeo es una profunda depresión situada entre el labio posterior del ostium de la trompa y del pliegue salpingofaríngeo y la pared posterior de la nasofaringe.

Su forma es alargada verticalmente; se prolonga hacia delante, por encima del ostium tubárico, por la fosita supratubárica y hacia abajo por el surco que forma la pared faríngea lateral por detrás del arco faringopalatino.

Es muy variable:

— en su forma: surco, hendidura, bolsa profunda;

— en sus dimensiones: anchura de 4 a 8 mm, altura de aproximadamente 15 mm, profundidad de 5 a 20 mm;

— en su aspecto: liso o irregular por infiltración de tejido linfoide.

Tiene dos vertientes, una posterior formada por la pared posterior de la parte nasal de la faringe; otra anterior, constituida por la pared posteromedial del torus tubárico.

Pared anterior

Se compone de las coanas separadas en la línea media por el borde dorsal del septum nasal.

Las coanas son orificios situados en un plano oblicuo por abajo y por delante, de sección ovalada de eje mayor vertical cuyo tamaño es de 25 a 30 mm de altura, 13 a 15 mm de anchura y 15 mm en su longitud máxima en la parte superior. Sus límites son por fuera el borde dorsal de la lámina medial de la apófisis pterigoides, por dentro el borde posterior del vómer, arriba la cara inferior del cuerpo del esfenoides y el borde dorsal de las alas del vómer y abajo el borde posterior de la lámina horizontal del palatino con la espina nasal posterior en su parte media.

Pared inferior

Está formada por la cara dorsal del velo del paladar oblicua por abajo, casi vertical en reposo, que prolonga el piso de las cavidades nasales.

Por detrás del velo del paladar, el ostium intrafaríngeo comunica naso y orofaringe. Está limitado por delante por el velo y la úvula palatina, lateralmente por los arcos palatofaríngeos y por detrás, por la pared posterior de la faringe.

Este orificio está cerrado durante la deglución: el músculo constrictor superior de la faringe horizontaliza el velo que se adosa a la pared faríngea posterior.

Relaciones anatómicas de la nasofaringe

La nasofaringe se relaciona:

— con el cuerpo del esfenoides y el seno esfenoidal por arriba;

— por detrás, con la fosa craneal posterior por medio del clivus;

— lateralmente por arriba, con la trompa auditiva y con la arteria carótida interna en la parte posterior de los senos cavernosos por medio de los vértices del peñasco y de los agujeros rasgados.

La distancia entre el borde anterior de la carótida interna y el torus tubárico varía según la edad y el peso de 6,1 a 28,6 mm, distancia que se alcanza a los 12 años y 56 kg en promedio. Esta relación tan cercana en el niño pequeño puede explicar la importancia de la mortalidad por hemorragia postadenoidectomía [6].

Las relaciones laterales bajo la base del cráneo se estudiarán con las de la orofaringe.

VELO DEL PALADAR

Descripción

Es la separación entre la nasofaringe por arriba y la orofaringe por abajo. Es una estructura musculomembranosa deformable y contráctil que prolonga hacia atrás el paladar duro y el suelo de la cavidad nasal.

Tiene forma cuadrilátera, oblicua por abajo y por detrás y mide de 30 a 35 mm de largo, de 60 a 70 mm de ancho en su cara bucal, de 30 a 35 mm de ancho en su cara nasal y 10 mm de grosor.

Se describen dos caras y cuatro bordes.

Cara anteroinferior

Es cóncava y mira hacia abajo y hacia delante.

Su superficie es lisa, marcada sobre la línea media por una prominencia roma anteroposterior que prolonga hacia atrás el rafe del paladar duro.

Cara posterosuperior

Es convexa, menos ancha que la cara anteroinferior y prolonga el suelo de las cavidades nasales. Se sitúa a la altura del arco ventral del atlas y el cuerpo del axis.

Presenta irregularidades que se deben a formaciones linfoideas y medialmente un relieve alargado en relación con los músculos de la úvula.

Borde anterosuperior

Fija el velo del paladar al paladar duro: medialmente sobre la espina nasal posterior y lateralmente al borde posterior de la lámina horizontal del palatino.

Bordes laterales

Arriba y por delante se fijan al borde inferior de la lámina medial de la apófisis pterigoides y al gancho de la pterigoides.

Abajo y por detrás se pierden sobre la pared lateral de la faringe.

Borde posteroinferior

Cóncavo abajo, es libre y flotante. Presenta sobre la línea media una prolongación cilíndrica o cónica, de 10 a 15 mm de altura y 10 mm de anchura en su base: la úvula palatina.

El arco glosopalatino es un repliegue mucoso par, simétrico, aplanado de adelante atrás que nace de la cara anteroinferior del velo del paladar, se dirige oblicuamente hacia delante, abajo y lateralmente para terminar en la región marginal posterior de la lengua, en la unión lengua móvil-base de la lengua (V lingual). Contiene el músculo palatogloso y forma el límite anterior de la fosa amigdalina. Delimita con la base de la lengua, la úvula palatina y su homólogo contralateral, el istmo de las fauces, comunicación de la cavidad bucal con la orofaringe.

El arco faringopalatino, también par y simétrico, es un repliegue mucoso, abultado, más mediano que el arco glosopalatino. Nace a nivel de la base uvular, por detrás y por debajo del arco glosopalatino, se dirige hacia abajo, afuera y atrás y se pierde en la pared lateral de la faringe en la región infra y retroamigdalina a nivel del origen del pliegue faringoepiglótico. Forma el límite posterior de la fosa amigdalina y participa con su homólogo contralateral en la formación del ostium intrafaríngeo.

Estructura del velo del paladar

Está formado por delante por un esqueleto musculoaponeurótico rígido y por detrás es puramente muscular.

Lámina fibrosa

Muy resistente, refuerza la parte anterior del velo del paladar. Se extiende por detrás aproximadamente 15 mm, es decir, las dos quintas partes de la longitud del velo, y se fija al borde posterior del paladar duro y a los ganchos pterigoideos.

Es considerada el tendón terminal de los dos músculos tensores del velo del paladar o una expansión fibrosa posterior del paladar óseo.

Músculos velares *(fig. 5)*

Son diez.

El *músculo tensor del velo del paladar* se sitúa por fuera de la fascia faringobasilar y es pues extrafaríngeo. Está formado por dos capas, una superficial de acción velar, otra profunda de acción tubárica.

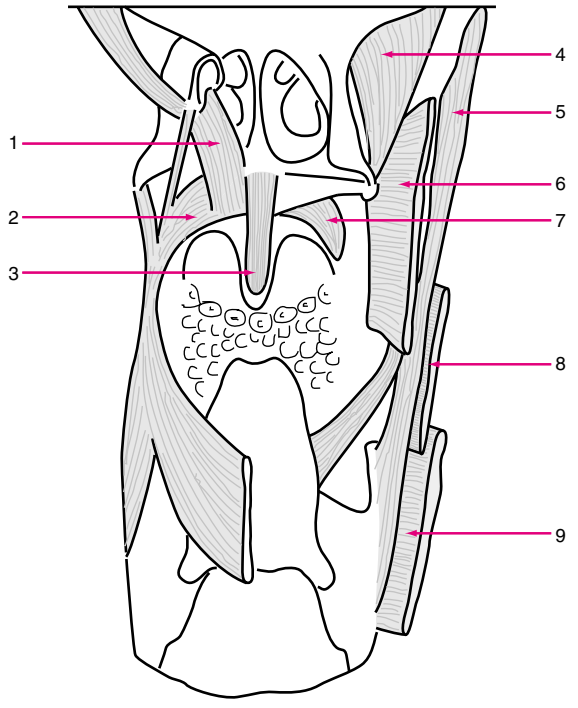

5 *Músculos del velo del paladar (según Chevrel [4]).*
1. Músculo elevador del velo; 2. músculo palatofaríngeo; 3. músculo de la úvula; 4. músculo tensor del velo; 5. músculo estilofaríngeo; 6. músculo constrictor superior; 7. músculo palatogloso; 8. músculo constrictor medio; 9. músculo constrictor inferior.

La capa superficial se inserta a lo largo de labio anterolateral del surco tubárico. Sus fibras forman un triángulo con base superior y se dirigen hacia abajo y medialmente. Son prolongadas por un tendón que se refleja sobre el gancho pterigoideo, separado de él por una bolsa serosa. Las fibras tendinosas se abren en un abanico aponeurótico horizontal y constituyen la aponeurosis palatina, verdadero armazón del velo del paladar. Inervado por una rama del nervio mandibular, su papel parece menor.

La capa profunda se inserta en la lámina lateral del cartílago tubárico y termina en el gancho pterigoideo; tiene por misión la abertura del ostium de la trompa auditiva.

El *músculo elevador del velo del paladar* se inserta por una parte en la cara inferior del peñasco, por delante del ostium carotídeo y a nivel del extremo anteromedial del protympanum y, por otra parte, en la trompa auditiva cartilaginosa. Su cuerpo muscular es intrafaríngeo; se sitúa medialmente con respecto a la fascia faringobasilar, submucoso, oblicuo por delante y adentro, hasta el suelo del ostium tubárico donde se inflexiona volviéndose casi horizontal y levantando la mucosa para formar el torus del elevador. Su terminación se hace en dos partes, una parte de las fibras anteriores se inserta en la aponeurosis palatina, el resto de las fibras forma un rafe medial con las fibras contralaterales. Su papel es la abertura del ostium de la trompa auditiva y el cierre del ostium intrafaríngeo.

El músculo faringostafilino tiene tres fascículos: uno principal, el fascículo palatino, cuya inserción se encuentra a nivel de la cara dorsal de la aponeurosis palatina, se entrecruza con las fibras contralaterales y con las de los músculos elevadores del velo; los otros dos accesorios, el fascículo pterigoideo que se inserta a nivel del gancho pterigoideo y el fascículo tubárico que se inserta a nivel del extremo medial del torus tubárico.

Los tres haces se reúnen para formar un cuerpo muscular intrafaríngeo, oblicuo por abajo y por detrás que eleva el arco faringopalatino. Su terminación se hace por dos haces, uno tiroideo, anterior, que se inserta en la parte lateral del borde superior y en el borde posterior del cartílago tiroides; otro faríngeo, posterior, cuyas fibras se entrecruzan con sus homólogas contralaterales.

Su papel es evitar el reflujo nasal durante la deglución bajando el velo.

El *músculo palatogloso* está tendido entre el velo del paladar y la lengua y participa en la formación del arco glosopalatino. Nace de la cara anteroinferior de la aponeurosis palatina, se entrecruza con su homólogo contralateral en la línea media.

Su cuerpo muscular, muy fino, se dirige hacia fuera y abajo y luego hacia dentro y adelante; termina en la unión entre el arco glosopalatino y la porción marginal posterior de la lengua mediante dos haces, uno sagital que sigue el borde lateral de la lengua, otro transversal que se dirige en la base de la lengua hasta el septum lingual.

Su papel consiste en estrechar el istmo de las fauces durante la deglución.

El *músculo de la úvula*, único músculo medio, está completamente contenido en el velo del paladar. Se inserta por delante en la cara dorsal de la aponeurosis palatina y en la espina nasal posterior, se dirige hacia atrás y termina formando con su homólogo contralateral la úvula.

Su papel es alzar y acortar la úvula para engrosar medialmente el velo, facilitando así la propulsión del bolo alimenticio.

Válvula faríngea

La orientación de los músculos del velo del paladar permite explicar las diferentes configuraciones de la válvula velofaríngea.

La válvula velofaríngea resulta de una integración muscular de los diferentes músculos: la elevación del velo blando depende de la orientación espacial del músculo elevador mientras que el movimiento de la pared faríngea lateral depende de la orientación de los músculos palatofaríngeos y constrictores; la protrusión de la pared faríngea posterior depende de la orientación de las fibras del constrictor superior cuya contracción forma el reborde de Passavant.

Estas orientaciones musculares diferentes están relacionadas con las variaciones de sus inserciones basicraneales; la variabilidad de las estructuras basicraneales desempeña pues un papel en la morfología de la válvula velofaríngea en reposo y durante el cierre, explicando las modificaciones de volumen de la nasofaringe.

Además, parece existir un reclutamiento progresivo de diferentes músculos: músculo elevador y palatogloso, palatofaríngeo y constrictor superior.

Estudios endoscópicos, videofluoroscópicos y tomográficos permiten definir cuatro tipos de oclusión según Finkelstein [8] *(fig. 6).*

Por último, la forma del rodete tubárico varía:

— según el tipo de cierre: prominente en los cierres sagitales, el pliegue salpingofaríngeo está entonces bien marcado, visible endoscópicamente;

— según la edad: 7,4 ± 2,6 mm en el sujeto joven frente a 3,6 ± 3,7 mm en el sujeto de edad por la atrofia de las partes blandas; el receso faríngeo es en este caso bien visible endoscópicamente.

OROFARINGE

Está limitada por arriba por la cara anteroinferior del velo del paladar y el ostium intrafaríngeo, lateralmente por las fosas amigdalinas, por delante por el istmo de las fauces y la base de la lengua, por detrás por la pared posterior de la faringe y por abajo por el plano horizontal que pasa por el borde superior de la epiglotis y el cuerpo del hueso hioides.

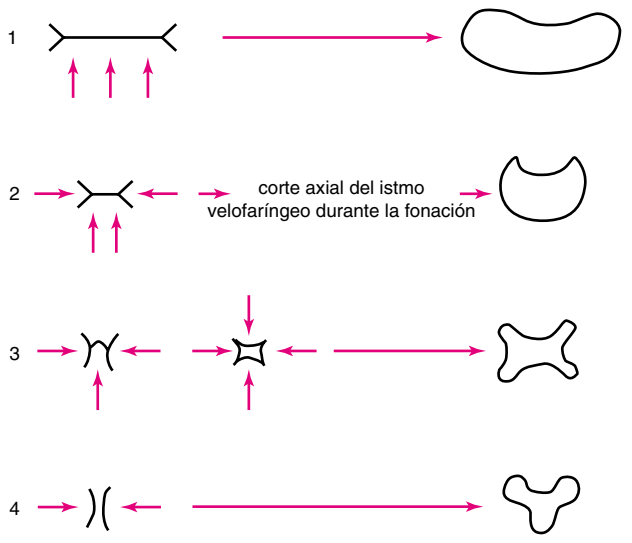

6 *Válvula velofaríngea (según Finkelstein [8]). 1. Cierre coronal; 2. cierre coronal con movimientos laterales; 3. cierre circular; 4. cierre sagital.*

Su superficie media va de 544 a 664 mm² [3]. Algunas de sus estructuras ya han sido descritas (cf supra) y no se volverán a tratar.

■ *Paredes laterales*

Están representadas por las fosas amigdalinas, depresiones comprendidas entre los dos arcos palatinos. Su parte superior contiene la amígdala palatina que se encuentra por encima del fondo del surco glosoamigdalino.

Amígdala palatina

Tiene aproximadamente la forma de una almendra con eje mayor casi vertical cuyas dimensiones medias son 1,5 cm en sentido anteroposterior, 2 cm de altura y 1 cm de espesor.

Es una formación linfoide bilateral que constituye el elemento más voluminoso del anillo de Waldeyer y ocupa la mitad superior de la fosa amigdalina.

Tiene una cara lisa, la cápsula amigdalina, unida a la pared faríngea por tejido conjuntivo laxo pero bien vascularizado que facilita la disección quirúrgica; una cara medial, que puede explorarse directamente, irregular, convexa, con criptas; el polo superior es alargado y libre en la parte superior de la fosa amigdalina; el polo inferior abultado está 2 cm por encima del pliegue glosoepiglótico lateral.

Fosa amigdalina

Está limitada por detrás por el arco faringopalatino. Forma una depresión ovalada de eje mayor vertical y mide aproximadamente 4 cm de altura.

Su pared inferior está constituida por el surco glosoamigdalino, oblicuo abajo, por detrás y medialmente, limitada por delante por el pie del arco glosopalatino, medialmente y de adelante atrás por el borde lateral de la base de la lengua, el pliegue glosoepiglótico lateral y, por detrás, por el pliegue faringoepiglótico tendido entre la pared faríngea lateral, por debajo y por delante del arco faringopalatino y del borde lateral de la epiglotis. El pliegue faringoepiglótico corresponde al relieve mucoso formado por el haz epiglótico del músculo estilofaríngeo. La cima se caracteriza por la unión de los dos arcos faríngeos que dibuja una ojiva atenuada por un pliegue mucoso, el pliegue semilunar que puede continuar por delante con el pliegue triangular. Así se encuentra delimitada la fosita supraamigdalina, vestigio embrionario de la segunda hendidura branquial cuyo desarrollo es muy variable.

Sus paredes están compuestas por tres planos, de dentro afuera: la fascia faringobasilar, la musculatura faríngea, constituida por los músculos constrictores superior y medio, el estilofaríngeo, el estilogloso y la fascia perifaríngea.

■ *Pared anterior de la orofaringe*

Su parte superior comprende el istmo de las fauces y su parte inferior la porción faríngea de la base de la lengua, por detrás de la V lingual cuya mucosa es elevada por la amígdala lingual.

El dorso de la lengua se prolonga en la línea media por la cara anterior de la epiglotis de la que está separada por un surco transversal cruzado por tres repliegues glosoepiglóticos, uno medial y dos laterales, creando así las dos valéculas epiglóticas.

■ *Relaciones de la orofaringe* (*fig. 7*)

Por detrás, la pared posterior de la orofaringe corresponde a la tercera vértebra cervical por medio de los músculos prevertebrales recubiertos por la lámina prevertebral de la fascia cervical.

Por delante, la orofaringe se abre sobre la cavidad bucal y su contenido.

Las relaciones más importantes son laterales con los espacios laterofaríngeos bien estudiados gracias al diagnóstico por imágenes moderno (tomografía computadorizada y resonancia magnética) que permiten vías de acceso quirúrgicas nuevas desde el nivel nasofaríngeo hasta la base de la orofaringe.

El espacio laterofaríngeo está dividido en espacios pre y retroestiloideo por el telón estiloideo constituido por un conjunto musculoligamentario unido entre sí por formaciones fibrosas. El telón estiloideo se extiende de la pared lateral de la faringe a la cara medial del músculo esternocleidomastoideo e incluye de dentro afuera los músculos estilofaríngeo, estilogloso, estilohioideo y el vientre posterior del digástrico. Constituye el alerón lateral de la faringe reforzado por el ligamento estilohioideo y el ligamento estilomandibular.

El espacio preestiloideo está subdividido por la fascia interpterigoidea reforzada por los ligamentos pterigoespinosos, esfenomandibulares y timpanomandibulares en dos compartimentos: el compartimento parotídeo por fuera y por detrás y el espacio paraamigdalino o pterigofaríngeo por dentro y por delante.

En el espacio retroestiloideo, las relaciones esenciales son vasculonerviosas; la arteria carótida interna es el elemento más medial.

LARINGOFARINGE

Se extiende del borde superior de la epiglotis al borde inferior del cartílago cricoides, lo que corresponde por detrás al cuerpo de la cuarta, quinta y sexta vértebras cervicales.

Por delante, presenta la entrada de la laringe, el margen superior de la laringe o aditus laryngis y, más abajo, su cara posterior; lateralmente, presenta los dos recesos piriformes que se extienden desde el pliegue faringoepiglótico por arriba a la boca del esófago por abajo.

■ *Aditus laryngis*

Posee una forma aproximadamente ovalada con un extremo anterosuperior grande. Está formado por el borde libre de la epiglotis por delante, lateralmente por los pliegues faringoepiglóticos que se extienden por detrás hasta el cartílago cuneiforme formando así la pared faringolaríngea; por

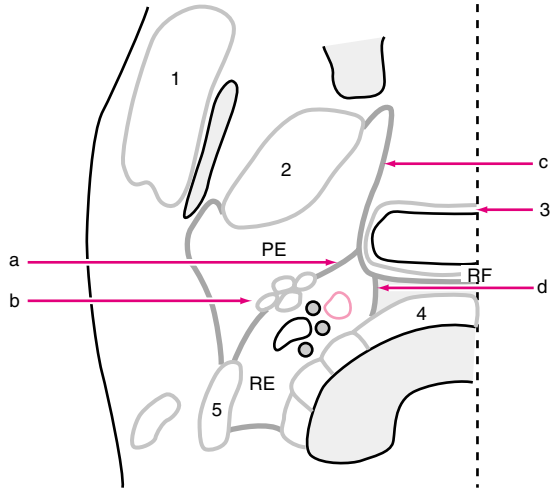

7 *Espacios perifaríngeos; corte axial a nivel de C 1 (según Kahn [14]). Paredes musculares: 1. músculo masetero; 2 músculo pterigoideo interno; 3. músculo constrictor superior de la faringe; 4. músculos prevertebrales; 5. vientre posterior del músculo digástrico.*
Paredes aponeuróticas: a. alerón lateral de la faringe; b. telón estiloideo; c. fascia perifaríngea; d. alerón posterior de la faringe.
Espacios faríngeos: RF: espacio retrofaríngeo; PE: espacio preestiloideo; RE: espacio retroestiloideo (eje vascular yugulocarotídeo); IX-X-XII: pares craneales.

detrás, la escotadura aritenoidea situada entre los dos cartílagos corniculados y bajo el aditus laryngis, la lámina cricoidea que forma un relieve recubierto por los músculos cricoaritenoideos posteriores.

Receso piriforme

Corresponde a una invaginación de la mucosa hipofaríngea en la parte posterior del espacio tirohiolaríngeo. Está comprendido entre la laringe medialmente, lateralmente el aparato tirohioideo, por arriba la orofaringe y por abajo la boca del esófago. Su eje mayor, casi vertical, es algo oblicuo por abajo, por detrás y medialmente y dibuja un arco de concavidad anteromedial que se amolda a la saliente de la laringe.

Sus dimensiones son 20 a 25 mm de altura para la pared medial, 25 a 35 mm para la pared lateral y 14 a 18 mm de profundidad en su parte alta frente a 4 a 6 mm para la baja. Su anchura es 10 mm por arriba y 1 mm por abajo.

Pared lateral

Alta y ancha, generalmente de forma trapezoide, es ligeramente cóncava hacia dentro. Está limitada por arriba por la mitad posterior del asta mayor del hueso hioides, por delante por una línea quebrada que corresponde de arriba abajo al borde inferior del pliegue faringoepiglótico, al ángulo anterior del receso piriforme y al fondo del receso, por detrás, en la parte superior, por el borde posterior de la membrana tirohioidea y el ligamento homónimo, oblicuo por abajo y por detrás y en su parte inferior, por los dos tercios superiores del borde posterior de la lámina tiroidea.

Presenta un pliegue oblicuo por abajo y medialmente justo por debajo del pliegue faringoepiglótico que constituye el trayecto de la rama interna del nervio laríngeo superior, el pliegue del nervio laríngeo.

Pared medial

Constituye la pared faringolaríngea. Está limitada por detrás por un borde romo que corresponde al borde posterior del aritenoides y al tercio superior de la lámina cricoidea; por arriba, por la arista del pliegue aritenoepiglótico; por delante, por el ángulo anterior del receso piriforme hasta el fondo de éste. Su límite superior es el pliegue faringoepiglótico que separa la valécula y el receso piriforme, marcando así la unión orolaringofaríngea. Su ángulo anterior, agudo, está constituido por la unión de las paredes lateral y medial. Su borde inferior está marcado por el pliegue de Betz tendido desde el borde superior de la lámina cricoidea hasta el borde posterior del ala tiroidea.

Relaciones de la laringofaringe

Por delante, se inserta en el esqueleto laríngeo por el ligamento corniculofaríngeo por arriba que se pierde en la submucosa de la pared anterior de la hipofaringe; por abajo, por el ligamento suspensorio del esófago, más anterior, insertado en la lámina posterior del cricoides [1]. Se relaciona por medio de la laringe con el cuerpo del tiroides a la altura del segundo o tercer anillo traqueal.

Por detrás, el raquis de C4 a C6 está recubierto por los músculos prevertebrales tapizados por la lámina prevertebral de la fascia cervical.

Lateralmente, por fuera de la fascia perifaríngea y gracias a ella, se relaciona con todos los elementos vasculonerviosos del surco yugulocarótideo bordeado en superficie por el músculo esternocleidomastoideo *(fig. 7)*.

BOCA DEL ESÓFAGO

Se sitúa a nivel del borde inferior del cartílago cricoides, por delante, y del borde inferior de C6, por detrás, a 15 cm de las arcadas dentarias en endoscopia.

Está constituida, por una parte, por fibras cricofaríngeas del músculo constrictor inferior y por otra, por las fibras circulares de la muscular esofágica.

Es una zona de transición entre vías digestivas inferiores con musculatura lisa, inervación simpática, movimiento involuntario y vías aerodigestivas superiores con musculatura estriada, inervación craneal y movimiento voluntario [18]. Según otros autores, la separación músculo estriado-músculo liso se hace a nivel de la bifurcación traqueal [5].

La altura del músculo cricofaríngeo es en promedio 17,6 mm con una diferencia significativa según el sexo: 18,9 ± 3,1 mm en el hombre frente a 15 ± 3,6 mm en la mujer.

La separación es neta en el 20 al 25% de los casos entre músculo cricofaríngeo y fibras circulares de la muscular esofágica [15].

En reposo, orofaringe y esófago son particulares por la ausencia de contracción rítmica como ocurre con el resto del tracto digestivo. Existe, no obstante, un tono de reposo en la orofaringe y a nivel de los dos esfínteres velofaríngeo y cricofaríngeo.

La contracción tónica de los músculos estriados de la orofaringe es baja y provoca la oclusión de la faringe. Por el contrario, la contracción tónica del músculo cricofaríngeo es fuerte y cierra la unión faringoesofágica [7].

Durante la deglución, el tono de los músculos estriados de la orofaringe desciende bruscamente antes de que la contracción peristáltica cierra la luz faríngea en su parte terminal.

El tono del esfínter superior del esófago se relaja durante la contracción peristáltica de la faringe dejando que ésta prosiga a lo largo del cuerpo del esófago [5].

Vascularización de la faringe *(fig. 8)*

VASCULARIZACIÓN ARTERIAL

Proviene de la arteria carótida externa salvo una rama destinada a la laringofaringe que proviene del sistema de la subclavia.

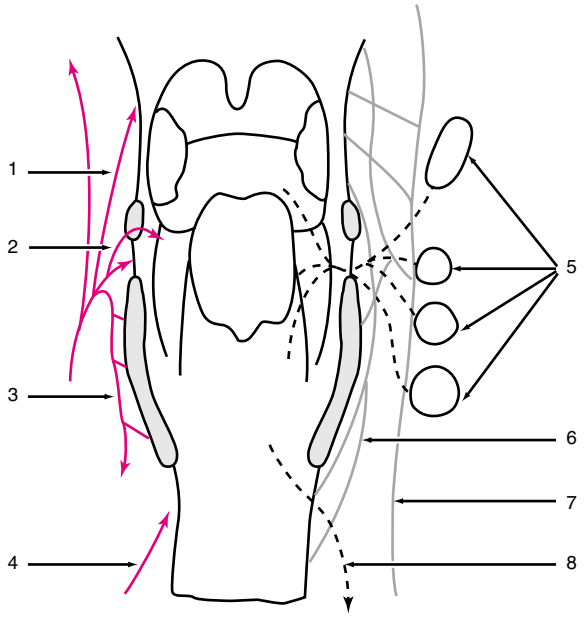

8 *Vascularización; vista posterior de la faringe.*
1. Arteria faríngea ascendente: 2. arteria palatina ascendente; 3. arteria tiroidea superior; 4. arteria tiroidea inferior; 5. grupo lateral de los nódulos linfáticos yuguloomohioideos; 6. arcada venosa laterofaríngea; 7. vena yugular interna; 8. colector del nivel infraglótico.

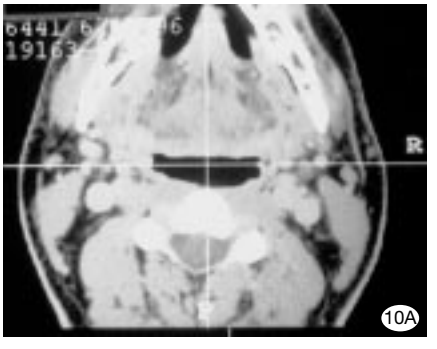

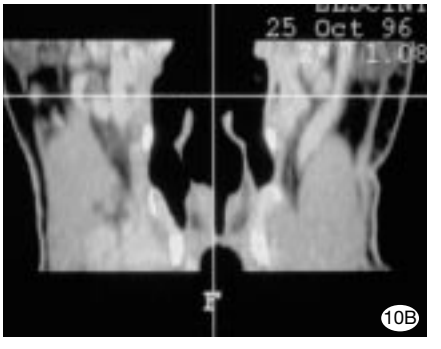

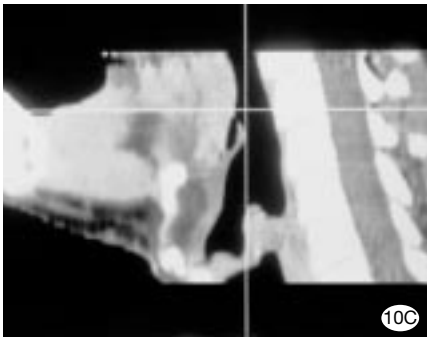

9 *Corte sagital medio mediante resonancia magnética con el que se visualizan los tres niveles faríngeos.*
10 *Corte axial tomográfico que pasa por la base de la lengua con reconstrucción frontal y sagital.*

Nivel naso y orofaríngeo

La vascularización proviene de:

— la arteria faríngea ascendente, que asciende a lo largo de la pared faríngea posterolateral, a lo largo de los músculos constrictores medios y superiores de la faringe, por detrás del estilofaríngeo hasta el foramen yugular donde se convierte en la arteria meníngea posterior; irriga la paredes laterales y posterior de la nasofaringe, la pared posterior de la orofaringe y la parte posterolateral del velo del paladar, así como el polo superior del compartimento amigdalino;

— la arteria palatina ascendente, que nace de la facial en contacto con el músculo constrictor superior y la amígdala palatina; da la arteria amigdalino inferior, principal pedículo del compartimento amigdalino, se sitúa por dentro del músculo estilogloso y se distribuye a los arcos del velo del paladar y a la parte adyacente de la faringe;

— la arteria del canal pterigoideo y la arteria faríngea superior, colaterales de la arteria palatina descendente, que van destinadas al fórnix de la faringe, a los músculos elevador y tensor del velo y a la trompa auditiva;

— la arteria dorsal de la lengua, colateral de la arteria lingual, que asegura la vascularización de la pared anterior de la orofaringe y da una rama a la arteria polar inferior, destinada a la amígdala palatina.

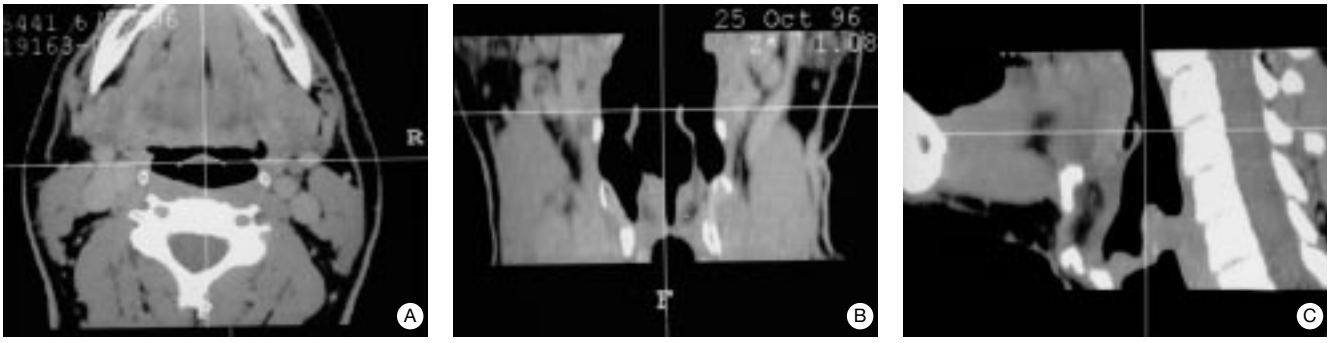

11 *Corte axial tomográfico que pasa por el borde libre de la epiglotis con reconstrucción frontal y sagital.*

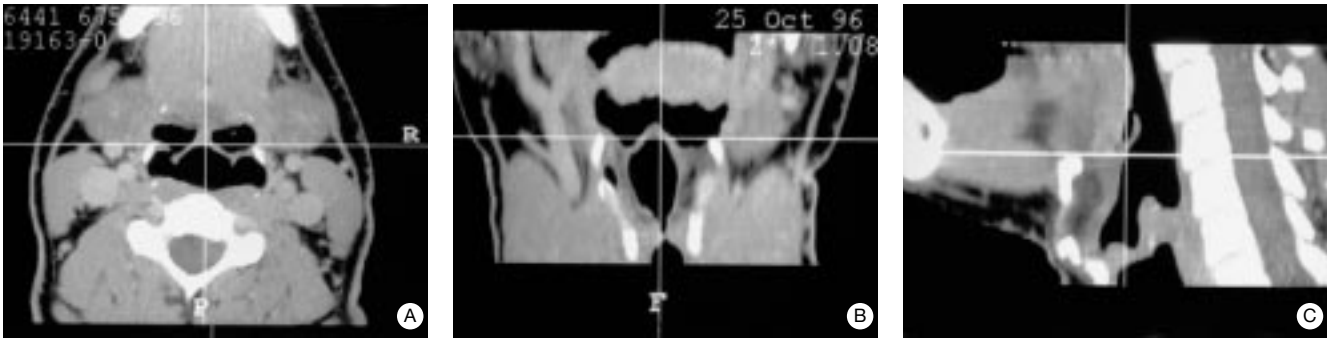

12 *Corte axial tomográfico que pasa por las valéculas y el pie de la epiglotis con reconstrucción frontal y sagital.*

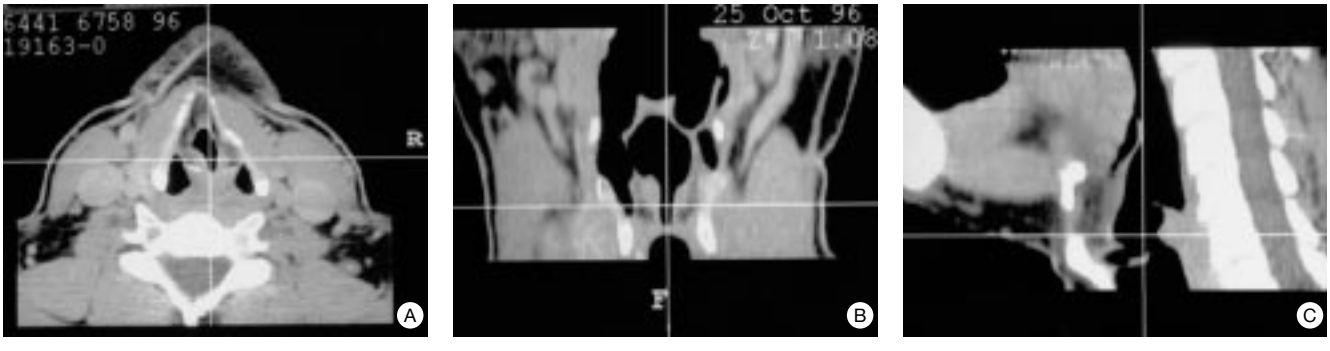

13 *Corte axial tomográfico en el plano de los recesos piriformes con reconstrucción frontal y sagital.*

Nivel laringofaríngeo

La vascularización depende de dos territorios diferentes:

— del sistema carotídeo externo, la arteria laríngea posteroinferior, rama de la arteria laríngea superior que proviene de la tiroidea superior;

— del sistema de la subclavia; la arteria tiroidea inferior da una rama que se anastomosa a la arteria laríngea posterosuperior para formar la arcada anastomótica posterior.

DRENAJE VENOSO

Se efectúa hacia la vena yugular interna.

Está formado por dos plexos:

— uno profundo, submucoso, particularmente marcado a nivel de la región pterigoidea y a nivel del velo, de la base de la lengua y sobre la pared posterior de la laringofaringe; drena hacia el plexo externo por las venas perforantes que discurren por debajo del constrictor;

— el plexo perifaríngeo, entre músculos y fascias, que forma una red de venas voluminosas unidas entre sí, formando una vía colateral profunda laterofaríngea que drena hacia la yugular interna.

El plexo submucoso de la orofaringe, principalmente de la cara dorsal alta del velo y de la parte superior de la fosa amigdalina drena en la vena yugular externa.

VÍAS LINFÁTICAS

A nivel nasofaríngeo, comparte el drenaje con las cavidades nasales y éste se dirige hacia los nódulos linfáticos retro y laterofaríngeos y yugulodigástricos del centro linfático cervical profundo.

Las vías de drenaje son idénticas a las del nivel orofaríngeo. El drenaje es bilateral para los colectores que proceden del velo del paladar.

Los linfáticos de la laringofaringe forman un pedículo que acompaña los vasos y nervios laríngeos superiores drenando en los nódulos linfáticos que están escalonados a lo largo de la vena yugular interna hasta llegar al músculo omohioideo.

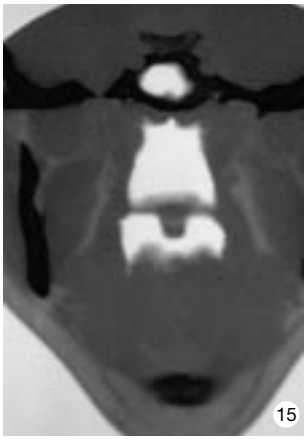

14 *Corte axial tomográfico que pasa a la altura de los torus tubáricos.*

15 *Corte coronal tomográfico que muestra los dos niveles rino y orofaríngeos.*

Inervación de la faringe

La faringe está constituida por músculos estriados con movimiento voluntario que dependen de los nervios glosofaríngeo (IX) y neumogástrico (X). Incluye también una mucosa secretante bajo la acción de fibras simpáticas y parasimpáticas. Todas las fibras forman el plexo faríngeo que es particularmente rico.

INERVACIÓN MOTORA

La inervación motora de todos los músculos de la faringe depende de los pares craneales noveno y décimo, salvo el músculo tensor del velo del paladar que es inervado por una rama terminal del nervio maxilar inferior, rama del nervio trigémino (V).

INERVACIÓN SENSITIVA

Se lleva a cabo por:

— el nervio glosofaríngeo, esencialmente para la naso y la orofaringe;

— el nervio neumogástrico para la laringofaringe;

— el nervio maxilar inferior para el fórnix de la faringe y el velo del paladar.

La inervación de la mucosa faríngea sigue conociéndose mal; según los trabajos de Ito [12] en el gato, parece que la nasofaringe recibe fibras del ganglio cervical superior y del ganglio pterigopalatino de forma unilateral; no obstante, también se ha descrito una inervación parasimpática contralateral por el ganglio pterigopalatino.

La orofaringe y la laringofaringe son semejantes: ambas están inervadas por fibras procedentes de los ganglios cervicales superiores y medios así como del ganglio cervicotorácico de manera bilateral. No parecen existir fibras procedentes del ganglio pterigopalatino.

Cualquier referencia a este artículo debe incluir la mención del artículo original: Dehesdin D et Choussy O. Anatomie du pharynx. Encycl Méd Chir (Editions Scientifiques et Médicales Elsevier SAS, Paris, tous droits réservés), Oto-rhino-laryngologie, 20-491-A-10, 1998, 10 p.

Bibliografía

[1] Bosma JF, Bartner H. Ligaments of the larynx and the adjacent pharynx and esophagus. *Dysphagia* 1993 ; 8 : 23-28

[2] Brownlow M, Whitmore I, Wilan PL. A quantitative study of the histochemical and morphometric characteristics of the human cricopharyngeus muscle. *J Anat* 1989 ; 166 : 67-75

[3] Ceylan I, Oktay H. A study of the pharyngeal size in different skeletal patterns. *Am J Orthod Dentofacial Orthop* 1995 ; 108 : 69-75

[4] Chevrel JP, Fontaine C. Anatomie clinique. Tête et cou. Paris : Springer Verlag, 1996 : 314-335

[5] Conklin JL, Christensen J. Neuromuscular control of the oropharynx and esophagus in health and disease. *Annu Rev Med* 1994 ; 45 : 13-22

[6] Deutsch MD, Kriss VM, Willging JP. Distance between the tonsillar fossa and internal carotid artery in children. *Arch Otolaryngol Head Neck Surg* 1995 ; 121 : 1410-1412

[7] Donner MW, Bosma JF, Robertson DL. Anatomy and physiology of the pharynx. *Gastrointest Radiol* 1985 ; 10 : 196-212

[8] Finkelstein Y, Shapiro-Feinberg M, Talmi YP, Nachmani A, De Rowe A, Ophir D. Axial configuration of the velopharyngeal valve and its valving mechanism. *Cleft Palate Craniofac J* 1995 ; 32 : 299-305

[9] Hendrix RA, Bakon CK, Hoffer ME. Localization of the carotid artery within the tonsillar fossa by doppler flow mapping. *Laryngoscope* 1990 ; 100 : 853-856

[10] Hermans R, Lenz M. Imaging of the oropharynx and oral cavity. Part I : Normal Anatomy. *Eur Radiol* 1996 ; 6 : 362-368

[11] Hollinshead WH. Anatomy of the pharynx and esophagus. Otolaryngology. Philadelphia : Lippincott-Raven, 1995 ; vol 3 : 1-21

[12] Ito J, Oyagi S, Honjo I. Autonomic innervations in the middle ear and pharynx. *Acta Otolaryngol [suppl]* 1993 ; 506 : 90-93

[13] Jeans WD, Fernando DC, Maw AR, Leighton BC. A longitudinal study of the growth of the nasopharynx and its contents in normal children. *Br J Radiol* 1981 ; 54 : 117-121

[14] Kahn JL, Bourjat P. La région péripharyngée. Anatomie et imagerie normale. *J Radiol* 1996 ; 77 : 87-97

[15] Kelly JH, Kunel RW. Myology of the pharyngoesophageal segment : gross anatomic and histologic characteristics. *Laryngoscope* 1996 ; 106 : 713-720

[16] Langman J, Sadler TW. Embryologie médicale. Tête et cou. Baltimore : Williams and Wilkins, 1996 : 334-346

[17] Miyahara H, Matsunaga T. Tornwaldt's disease. *Acta Otolaryngol [suppl]* 1994 ; 517 : 36-39

[18] Monier S, Marsot-Dupuch K. Rappel général sur la déglutition. Anatomie, physiologie et principaux troubles pathologiques. Apport diagnostique et thérapeutique de l'imagerie. *Ann Radiol* 1994 ; 37 : 477-480

[19] Monod C, Duhamel B. Schémas d'anatomie n°4 - Tête et cou. Paris : Vigot, 1983

[20] Sobotta. Atlas d'anatomie humaine. Tome 1, Tête, cou, membres supérieurs. Cachan : Éditions Médicales Internationales, 1994 : 132-156

[21] Sperber GH. Embryology of the head and neck. Otolaryngology. Philadelphia : Lippincott-Raven, 1995 ; vol 4 : 1-12

[22] Sumida S. The epipharynx in normo and pathogenesis. *Funct Dev Morphol* 1993 , 3 : 101-104

[23] Sumida S, Masuda Y, Watanabe S, Nishizaki K, Slipka J. Development of the pharynx in normal and malformed fetuses. *Acta Otolaryngol (suppl)* 1994 ; 517 : 21-26